

## **Tricobezoar Gástrico: una rara enfermedad con implicaciones psicológicas.**

Los bezoares se desarrollan después de la ingesta de material extraño (cabello, fibras vegetales, resinas, algunos caramelos, etc.) que se acumula paulatinamente en el tracto gastrointestinal, más comúnmente, dentro del estómago. **Bezoar** es una palabra que proviene del árabe *badzehr*, del persa *panzehr* y del hebreo *beluzaar*, cuyo significado es “antídoto” o “contraveneno”. En tiempos remotos, algunas tribus acostumbraban extraer a éstos del estómago de las presas de caza, atribuyéndoles propiedades curativas contra ciertas enfermedades.

Su prevalencia en humanos es baja (alrededor del 0.4% de las endoscopías diagnósticas). Sin embargo, si no son tratados oportunamente se asocian con una tasa de mortalidad del 30% cuando se complican (sangrado, perforación, obstrucción). Su incidencia aumenta ligeramente en pacientes que se efectuaron una cirugía de estómago en la cual se alteró el movimiento normal del mismo.

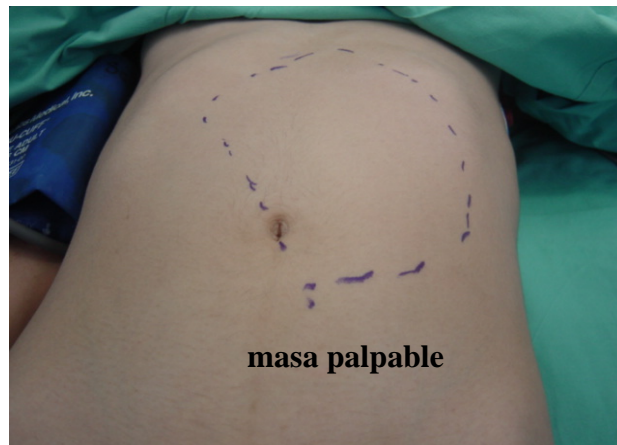Casi siempre se originan en el estómago (85-90% de los casos) y se clasifican en base al material que los conforma, por ejemplo: tricobezoar (cabello), lactobezoar (leche), fitobezoar (fibras vegetales), entre otros. Los síntomas acompañantes usualmente son inespecíficos, tales como dolor epigástrico (“boca del estómago”), halitosis (mal aliento), saciedad temprana, náusea y vómito. En casos avanzados el hallazgo más común es el de una masa abdominal palpable e indolora.

En la actualidad su diagnóstico se ha facilitado en gran medida por el auge de la Endoscopia. En lo concerniente a su tratamiento, depende del material que los constituye y del tamaño de los mismos, pero varía desde el tratamiento médico al invasivo (endoscopia y cirugía).

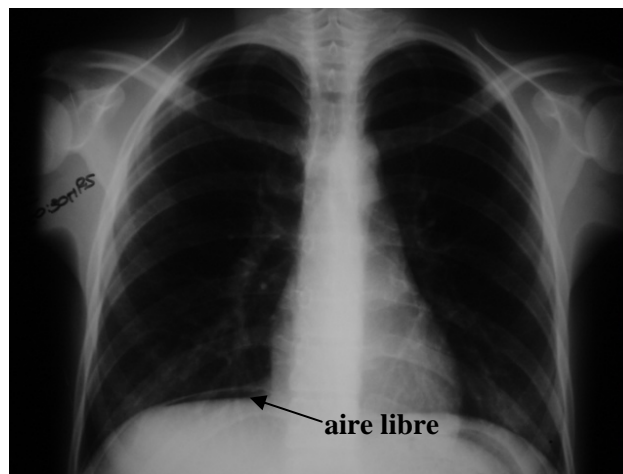
A continuación se presenta un caso clínico muy peculiar de una paciente con un tricobezoar gástrico que requirió de cirugía.

Se trata de un paciente del sexo femenino de 18 años de edad con los siguientes antecedentes médicos de importancia: tricotilomanía (manía de tomar frecuentemente su cabello con sus manos) y tricofagia (manía de comer inconscientemente su cabello) de varios meses de evolución; sometida a estrés emocional en su ambiente familiar y escolar; tabaquismo y alcoholismo social. Acudió al departamento de urgencias por dolor

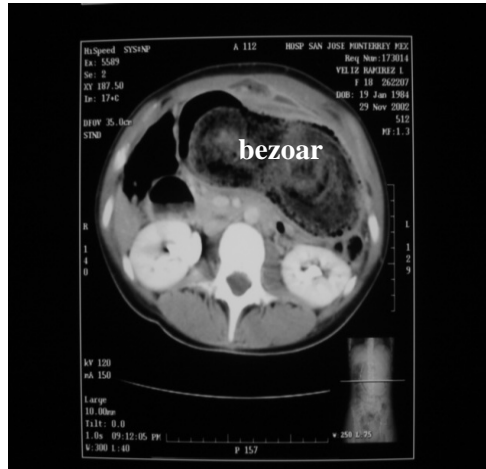
agudo e intenso en “la boca del estómago” de 12 horas de evolución, incapacitante, desencadenado y aumentado al comer y atenuado transitoriamente con la administración de analgésicos. Como síntomas acompañantes refiere mal aliento y náusea. A la exploración física con un abdomen muy doloroso a la palpación, rígido, distendido, con signos francos altamente sugestivos de peritonitis. Se palpaba una tumoración de aprox. 20 x 15 cm entre la boca del estómago y el ombligo. Cabe mencionar que además se encontraron áreas aisladas de alopecia (calvicie) en su cabeza.



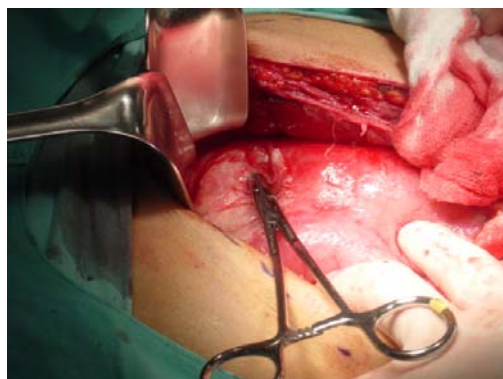Radiografía que sugiere una perforación de víscera intraabdominal.



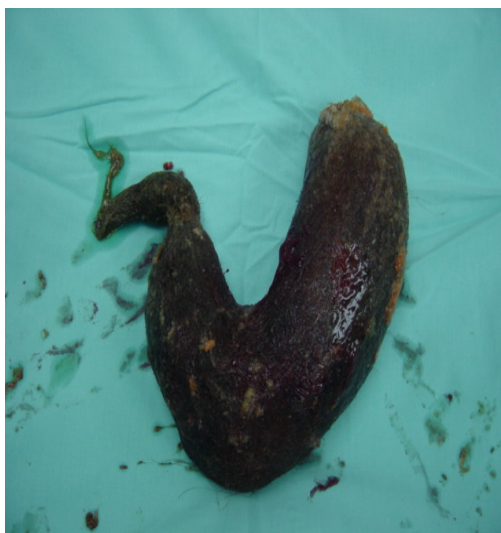Se le ordenó una tomografía computarizada de abdomen (TAC) en la cual se encontró una masa que ocupa casi la totalidad del estómago, además de hallazgos sugestivos de perforación del mismo:



Con el diagnóstico presuntivo de una *tumoración gástrica (bezoar) de origen a determinar + probable perforación de estómago* la paciente fue sometida a una laparotomía exploradora en la cual se encontró una perforación en la cara anterior del estómago. Además se observó que el estómago estaba ocupado por una masa. Al abrirse éste, vimos que dicha masa correspondía a un bezoar formado de cabello, lo que lo cataloga como **tricobezoar**. El tricobezoar fue extraído de forma completa, con un peso de 1 kilogramo y semejando un molde de estómago y duodeno. Posteriormente el estómago se reparó. La intervención se concluyó sin complicaciones ni incidentes.



**pinza demostrando la perforación gástrica**



**tricobezoar gástrico**

La evolución postquirúrgica fue favorable. La paciente fue dada de alta al octavo día de haberse operado. Se solicitó apoyo por parte de psiquiatría para iniciar su rehabilitación mental.

Es de suma relevancia mencionar que los **tricobezoares** ocurren principalmente en niños y adolescentes con un desorden conductual subyacente, tales como la tricotilomanía y la tricofagia. El 80% de los pacientes son menores de 30 años de edad y el 90% pertenecen al sexo femenino. Está descrito en la literatura médica mundial que los principales factores predisponentes para desarrollarlos son el pertenecer al sexo femenino y los trastornos conductuales mencionados anteriormente. Su principal complicación es la perforación, presente en el 10% de los casos. Si a los pacientes postoperados no se les proporciona el apoyo psicológico adecuado, la recurrencia es alta siendo de alrededor del 20%.

Para mayor información y dudas, favor de comunicarse con el Dr. César Gálvez al Hospital Sharp Mazatlán de Lunes a Sábado de 08:00 a 14:00 hrs y de 16:00 a 20:00 hrs.

## **Dr. César Antonio Gálvez Hernández**

Cirugía General, Laparoscopia Avanzada y Bariatria

### **Hospital Sharp Mazatlán**

Av. Rafael Buelna y Dr. Jesús Kumate S/N

Fracc. Hacienda Las Cruces

Mazatlán, Sinaloa. CP 82110

Tel: 669 9865678 Ext. 135

[cgalvezhdez@gmail.com](mailto:cgalvezhdez@gmail.com)